毎月一回発行

Oita Prefectural Hospital
大分県立病院 みなさんと診療科をつなぐ架け橋

2022年 4月 第165号

県病医療ニュース

〒870-8511 大分市豊饒二丁目8番1号 TEL097-546-7111(代表) 内線7712:県病ニュース係

※当ニュースへのご意見・ご感想は県病ウェブサイトをご利用ください。

大分県立病院ウェブサイトはこちら

循環器内科

DCA(方向性冠動脈粥腫(じゅくしゅ)切除術)について

DCAとは、冠動脈カテーテル治療に用いる医療器具の一つで、方向性冠動脈粥腫切除術です(Directional:方向性 Coronary:冠動脈 Atherectomy:粥腫切除術)。

冠動脈カテーテル治療のほとんどは、薬剤溶出性ステントにて、治療が可能となっています。初期のステントと異なり、再狭窄予防の薬剤の為、再狭窄も少なくなっています。

しかし、冠動脈の入り口(大動脈から分岐する部分)では、入り口に過不足なくステントを留置するのは容易ではなく、かつ、適切に薬剤溶出性ステントを留置しても再狭窄が高い傾向にあります。

また、病変(狭窄部位)から血管の枝が分岐している場合、病変をステントで拡張すると枝が閉塞してしまう可能性があります。血管の枝が栄養している心臓の筋肉の範囲が広いと、枝の閉塞による心臓に対するダメージが無視できなくなります。

DCAとは、カテーテルの先端にステンレスの筒があり、この一側に小さな細長い窓が開いていて、その窓を動脈硬化病変に当てた後(図1)、高速回転するカッターで病変を切除します(図2)。切除された動脈硬化病変は最先端部分に回収され(図3、4)、体外に取り出す事ができます。

従来のバルーンによる治療法と比較して、窓の向きを変えることにより偏心性(偏った方向)に存在する粥腫に対して効率よく選択的に治療が行え、バルーンでは十分な拡張が困難な冠動脈の入口の病変や枝分かれしている病変に対して効果的な治療です。

図1
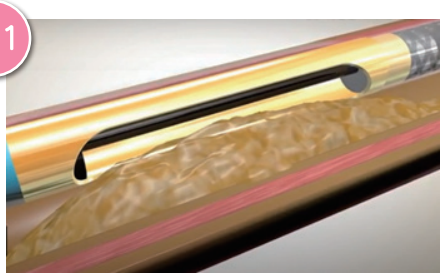

図2


図3


図4


(循環器内科 部長 村松 浩平)

※掲載内容の詳細は各科外来・各病棟でお尋ねください。

(裏面をご覧ください)

2022年　4 月　第 165号

消化器内科

ここまで進化した内視鏡による早期がんの治療法

内視鏡検査の普及、精度の向上により、早期の消化管がん(食道、胃、大腸)が多く発見されるようになりました。当科では早期に発見され、内視鏡治療による根治を目指せる消化管がんに対して積極的に内視鏡治療を行っております。

内視鏡治療(内視鏡的粘膜下層切開剥離術;ESD)は臓器自体及びその機能を温存することが出来、高い生活の質を維持することが出来る治療法です。ただし、すべての患者さんが治療の対象となる訳ではなく、がんの根深さ(深達度)や大きさ等から治療の適応となる患者さんを選別しなければなりません。発見が早ければ早いほど、その適応となる可能性は高く、適応となる患者さんの多くは無症状です。

ESDの方法は、まず病変の範囲を適切に診断し、病変周囲に切除の目印を付けます(図1)。次に病変直下に薬液を注入し、十分病変を浮き上がらせ(図2)、電気メスにて先ほどの目印を指標に周囲の正常な部分から切除します(図3)。その後病変の裏側を電気メスにて剥がし取って(図4、図5)止血し(図6)、治療終了です。切除した病変に対して顕微鏡検査を行い、根治出来たかどうかを判断します(図7)。残念ながら根治と判断できなかった場合には、追加治療(手術、抗がん剤、放射線治療)について検討します。当科でも年間60件程度の治療が行われており、徐々に増加しております。

無症状のうちに検査を受けて早期発見、早期治療へつなげましょう。

(1)マーキング
内視鏡を胃の中に入れ、病変の周辺に切り取る範囲の目印をつける

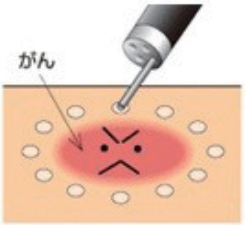

(2)局注
粘膜下層に薬剤を注入して浮かせた状態にする

(3)切開
マーキングを切り囲むようにナイフで病変部の周囲の粘膜を切る

(4)粘膜下層の剥離（はくり）
専用ナイフで病変を少しずつ慎重にはぎとる

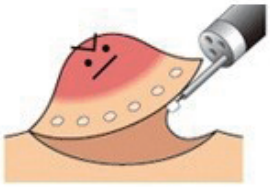

(5)切除完了
ナイフを使って最後まで剥離（はくり）する、または最後にスネアで切り取る

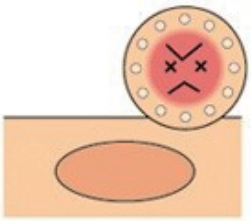

(6)止血
切り取ったあとの胃の表面に止血処置を施し、切り取った病変部は病理検査に出すため回収する

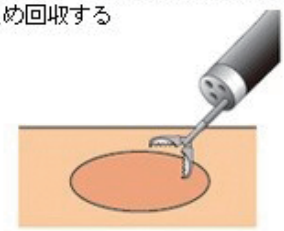

(7)病理検査
切り取った病変は顕微鏡による組織検査をし、根治しているかどうかの判断をする

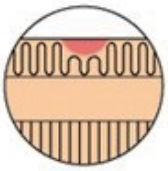

（消化器内科　副部長　庄司 寛之）

看護師ほか医療スタッフの臨時職員を募集しています。詳しくはこちら

※掲載内容の詳細は各科外来・各病棟でお尋ねください。

（裏面をご覧ください）